

# Thần kinh tọa

## MD - ISCHIAL

### ● CÁC VỊ TRÍ TIÊM BỔ SUNG

#### Các mốc giải phẫu:

- A) Ổ trên đường giữa mặt trước đùi, khoảng 20cm tức cực trên của xương bánh chèo
- B) Ổ trên đường giữa mặt trước đùi, khoảng 15cm tức cực trên của xương bánh chèo.

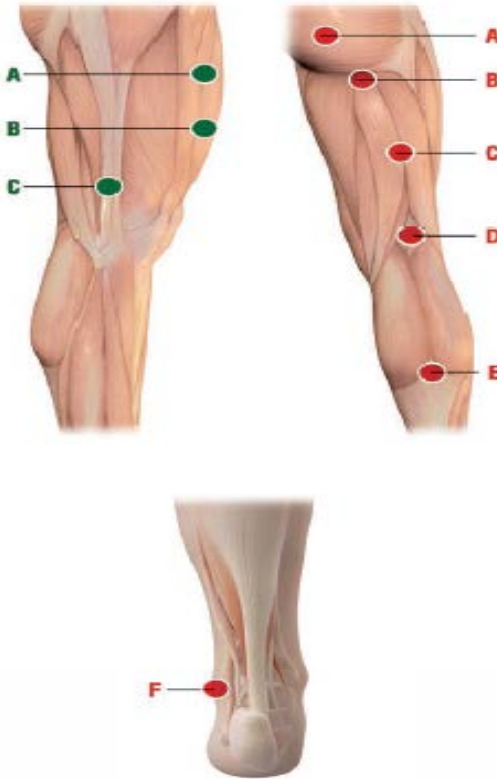
**MDs: MD-Neural + MD-Matrix.**

**Cách tiêm:** Tiêm bắp hoặc tiêm dưới da

- C) Bệnh nhân đứng thẳng, trên mặt bên ngoài của đùi, ở điểm mà ngón tay giữa của bệnh nhân chạm vào đùi.

**MDs: MD-Neural + MD-Matrix.**

**Cách tiêm:** Tiêm dưới da



### ● CÁC VỊ TRÍ TIÊM CHÍNH

#### Các mốc giải phẫu:

- A) Ổ đường giữa của cơ mông lớn, từ đường giữa sau đo ra ngoài 5-6cm.
- B) Giữa nếp gấp mông-đùi.
- C) Ổ đường giữa mặt sau đùi, nằm giữa mốc giải phẫu B (xem trên) và mốc giải phẫu D (xem dưới).
- D) Giữa nếp gấp khoeo.
- E) Điểm giao nhau giữa hai cơ bụng chân và gân của cơ dấp.
- F) 3-4 cm sau dưới của mắt cá chân ngoài

#### Cách tiêm:

- A, B và C: tiêm bắp
- D: tiêm trong da
- E, F: tiêm dưới da.

#### Ghi chú

Tất cả việc tiêm dưới da (s.c.) và trong da (i-d.) phải được tiến hành với kim tiêm dài 12-16mm, kích thước 25-28G.

Tất cả việc tiêm bắp (i.m.) phải được tiến hành với kim tiêm dài 40mm, kích thước 21G.

- Khi thực hiện tiêm dưới da, đưa kim tiêm ở góc khoảng  $45^{\circ}$  ();
- Khi thực hiện tiêm trong da, đưa kim tiêm ở góc khoảng  $30^{\circ}$  ();
- Khi thực hiện tiêm bắp, đưa kim tiêm ở góc khoảng  $90^{\circ}$  ().

## Thần kinh tọa - MD-ISCHIAL

#### KHUYẾN CÁO CHÍNH VỀ CÁCH SỬ DỤNG VÀ KẾT HỢP CÁC MDs KHÁC NHAU:

-Tiêm vào các vị trí tiêm chính

\* Đau thần kinh tọa: MD-Ischial

\* Đau thắt lưng-hông: MD-Ischial + MD-Lumbar + MD-Neural.

\*Đau thần kinh cột sống thắt lưng thấp: MD-Ischial + MD-Muscle.

\* Đau thần kinh tọa liên tục sau phẫu thuật thoát vị đĩa đệm L4-L5, L5-S1: MD-Ischial + MD-Neural

\* U thần kinh Morton: MD-Ischial + MD-Neural +

MD-Tissue.